

Trauma Kimia Basa

Hondrizal^{1*}, Boy Hutaperi²

¹Bagian Ilmu Kesehatan Mata RSUD M.Natsir, Fakultas Kedokteran Universitas Baiturrahmah

¹Bagian Ilmu Penyakit Dalam RSUD M.Natsir, Fakultas Kedokteran Universitas Baiturrahmah

Email : hondrizal@fk.unbrah.ac.id

Abstrak

Trauma kimia pada mata merupakan salah satu kasus kegawatdaruratan mata. Trauma kimia mata dapat disebabkan karena adanya kontak dengan bahan kimia yang bersifat asam atau basa. Trauma kimia pada mata dapat mengakibatkan kerusakan kornea dan segmen anterior yang cukup parah serta kerusakan visus permanen tergantung lamanya kontak bahan kimia dengan mata dan kedalaman penetrasi bahan kimia. Wanita usia 40 tahun datang dengan mata merah dan penurunan penglihatan mata kanan sejak setelah terkena semprotan cairan pembersih lantai sejak empat jam sebelum masuk rumah sakit. Seketika itu mata terasa perih, terasa panas seperti terbakar, menjadi merah, dan pandangan kabur. Pasien juga merasa ada yang mengganjal pada mata kanannya dan mata menjadi berair terus menerus. Pasien merasakan nyeri kepala sebelah kanan berdenyut. Status oftalmologis okuli dekstra visus 1/60 (bed site). Bulbus oculi didapatkan epiphora (+), palpebra superior dan inferior didapatkan edema, konjungtiva kemosis (+), kornea didapatkan erosi dan iskemik pada sepertiga limbus temporal lateral. Diagnosis pasien trauma kimia asam oculi dextra grade II. Penatalaksanaan dengan irigasi mata dengan NaCl 0,9% 4-5 kolf sampai terapi pH netral diukur dengan kertas lakmus, moxifloxacin hydrochloride 0,5% 1 gtt per jam OD, chelating agent berupa EDTA (Etilen Diamin Tetra Asetat) tetes mata 5mg/ml 4x 1 tetes OD, vitamin C 2x100 mg tablet.

Kata kunci: trauma asam mata, trauma kimia mata, trauma mata

Abstract

Chemical trauma to the eye is one of the emergency cases of the eye. Eye chemical trauma can be caused by contact with chemicals that are acidic or basic. Chemical trauma to the eye can result in severe damage to the cornea and anterior segment and permanent visual damage depending on the length of contact of the chemical with the eye and the depth of penetration of the chemical. 40-year-old women came with red eyes and decrease in vision of the right eye since after being sprayed with floor cleaning fluid four hours before being hospitalized. Instantly the eyes were sore, it felt hot like burning, turned red, and the vision blurred. The patient also felt something is blocking his right eye and the eyes become watery continuously. The patient felt a throbbing right headache. Ophthalmological status right ocular vision 1/60 (bed site). Bulbus oculi is obtained epiphora (+), superior and inferior palpebral edema, chemosis conjunctiva (+), cornea was erosion and ischemic in one third of the lateral temporal limbus. Diagnosis of patients was chemical acid trauma oculi dextra grade II. Management with irrigation of eyes with 0.9% NaCl 4-5 colf until pH neutral therapy is measured by litmus paper, moxifloxacin hydrochloride 0.5% 1 gtt per hour OD, chelating agent in the form of EDTA (Ethylene Diamine Tetra Acetate) eye drop 5mg / ml 4x 1tt OD, 2x100 mg tablet vitamin C.

Keywords: acid chemical burn eye, chemical burn eye, eye's trauma

I. PENDAHULUAN

Mata merupakan suatu organ yang keberadaannya berhubungan langsung dengan lingkungan luar sehingga sering menyebabkan mata terkena dampak dari posisi anatominya tersebut. Mata sering terpapar dengan keadaan lingkungan sekitar seperti udara, debu, benda asing dan suatu trauma yang dapat langsung mengenai mata. Trauma kimia pada mata merupakan suatu kegawatdaruratan di bidang penyakit mata, terutama yang melibatkan kornea. Trauma kimia pada mata memerlukan perawatan segera, sebelum dilakukan anamnesis dan pemeriksaan lengkap. Trauma kimia dapat disebabkan oleh bahan alkali kuat maupun bahan asam kuat.^{1,2,3}

Pengaruh bahan kimia tersebut sangat bergantung pada pH zat asam dengan $\text{pH} < 7$ ataupun zat basa $\text{pH} > 7$, kecepatan dan jumlah bahan kimia, oleh karena itu trauma karena asam dan basa kuat lebih berbahaya. Trauma karena bahan alkali (basa) dua kali lebih sering dibanding bahan asam, karena alkali lebih banyak digunakan dalam industri dan rumah tangga. Trauma yang disebabkan bahan alkali lebih cepat merusak dan menembus kornea dibandingkan bahan asam. Pada trauma kimia basa dapat menembus ke dalam bilik mata depan dalam waktu 7 detik, karena sifat bahan basa yaitu koagulasi sel dan proses saponifikasi yang disertai dengan dehidrasi.^{2,4,5}

Berdasarkan data CDC tahun 2000 sekitar 1 juta orang di Amerika Serikat mengalami gangguan penglihatan akibat trauma, 75% dari kelompok tersebut buta pada satu mata, dan sekitar 50.000 menderita cedera serius yang mengancam penglihatan setiap tahunnya. Secara global angka cedera atau trauma kimia pada mata mencapai 55 juta kasus di seluruh dunia, dimana 1,6 juta kasus mengalami kebutaan, 2,3 juta kasus mengalami penurunan visus bilateral, dan 19 juta kasus mengalami penurunan visus

unilateral setiap tahunnya. Sebanyak 2/3 dari kasus terjadi pada laki-laki (16–25 tahun) yang bekerja di tempat industri. Di Indonesia, berdasarkan data Laporan Nasional Riset Kesehatan Dasar (RISKESDAS) tahun 2018, menyatakan bahwa prevalensi cedera mata sebesar 0,5 per 100.000 orang-tahun di Indonesia, dengan prevalensi tertinggi dari Provinsi Bangka Belitung, yaitu 1,6% dan kejadian trauma mata di Sumatera Barat di dapatkan berkisaran 0,9% pada tahun 2018. Jenis kelamin laki-laki, usia 55-64 tahun, dan mereka yang tinggal di pedesaan merupakan kelompok yang paling banyak mengalami cedera mata.^{2,4}

Penatalaksanaan yang diberikan terutama melakukan irigasi secepatnya dengan bahan fisiologis atau air bersih. Irigasi sebaiknya dilakukan segera mungkin dan cukup lama, paling sedikit 15-30 menit.⁴ Berdasarkan latar belakang masalah di atas, maka kami tertarik untuk mengambil referat tentang **“Trauma Kimia Basa”**

II. FAKTOR RISIKO

Faktor risiko yang paling berperan dalam terjadinya cedera atau trauma mata adalah lingkungan pekerjaan, karena trauma mata lebih sering terjadi pada pekerja outdoor, seperti buruh, petani, nelayan dan tukang las (Gardiner, 2021)

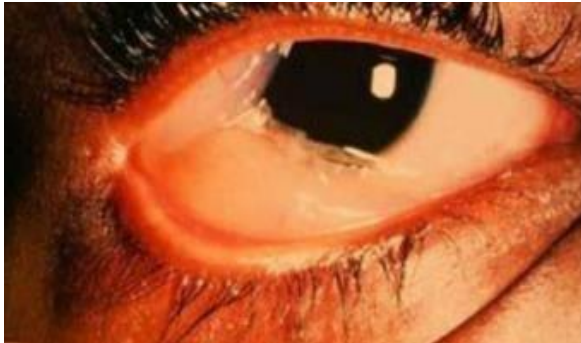III. MANIFESTASI KLINIS

Beberapa manifestasi klinis yang dapat terjadi antara lain:^{11,12}

1. Penurunan visus mendadak akibat defek pada kornea berupa defek pada epitel kornea atau defek pada lapisan kornea yang lebih dalam lagi, akan tetapi trauma asam akan membentuk sawar presipitat jaringan nekrotik yang cenderung membatasi penetrasi dan kerusakan lebih lanjut.
2. Edema pada kelopak mata yang

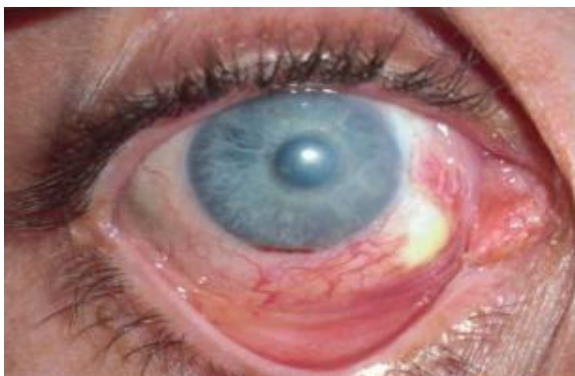
disebabkan adanya peningkatan permeabilitas pembuluh darah. Kerusakan pada jaringan palpebra sehingga mata tidak dapat menutup sempurna dan terbentuknya jaringan parut pada palpebra.

3. Hiperemis konjungtiva hingga dapat terbentuknya kemosis.(Gambar 2.4)



Gambar 2.4 Kemosis Konjungtiva

4. Kerusakan pada kornea dapat bervariasi dari yang paling ringan, yaitu keratitis punktata superfisial hingga defek epitel luas berupa erosi kornea, hilangnya epitel kornea hingga perforasi kornea, walaupun jarang, perforasi kornea permanen dapat terjadi.
5. Kabut stroma dapat bervariasi dari kornea bersih hingga opasifikasi sempurna.
6. Iskemik perilimbus merupakan indikator untuk prognosis penyembuhan kornea, karena stem sel di limbus yang berperan dalam repopulasi epitel kornea. Semakin luas iskemik yang terjadi di limbus, maka prognosis juga semakin buruk.(Gambar 2.5)



Gambar 2.5 Iskemik Prilimbus

7. Terjadinya reaksi peradangan pada bagian anterior, reaksi yang terbentuk bervariasi dari flare sampai reaksi fibrinoid. Secara umum trauma basa lebih sering menyebabkan peradangan bilik mata depan akibat kemampuannya yang dapat menembus lapisan kornea.
8. Peningkatan tekanan intraokular (TIO) dapat terjadi secara mendadak akibat dari deformasi dan pengurangan serabut kolagen serta keikutsertaan prostaglandin. Peningkatan TIO yang terus menerus secara langsung berhubungan dengan derajat kerusakan segmen anterior akibat peradangan.

IV. KLASIFIKASI

Trauma kimia mata yang parah sering kali tidak terlihat, oleh karena itu, sistem klasifikasi trauma kimia mata diperlukan untuk memandu pemeriksaan, mendokumentasikan temuan, dan menentukan perawatan yang sesuai. Trauma kimia mata di klasifikasikan sesuai dengan derajat keparahan yang ditimbulkan akibat bahan kimia penyebab trauma. Berbagai sistem klasifikasi trauma kimia mata telah banyak diusulkan, klasifikasi yang secara umum digunakan untuk menilai gejala klinis dan prognosis trauma kimia mata adalah:¹³

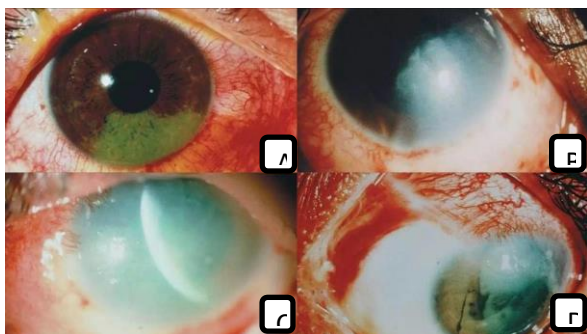
a. Klasifikasi Hughes

1. Ringan: Erosi epitel kornea, kornea sedikit kabur, tidak ada nekrosis iskemik konjungtiva atau sklera.
2. Sedang: Opasitas kornea mengaburkan detail iris, nekrosis iskemik yang minimal di konjungtiva dan sklera.
3. Berat: Garis pupil kabur, iskemik nekrosis konjungtiva atau sklera yang signifikan.

b. Klasifikasi Thoft (Gambar 2.6)

1. Derajat 1: Kerusakan epitel kornea, tidak ada iskemik.

2. Derajat 2: Kornea kabur, tapi iris masih bisa terlihat, iskemik kecil dari 1/3 limbus.
3. Derajat 3: Epitel kornea hilang total, stroma kabur sehingga iris juga terlihat kabur, iskemik sepertiga sampai setengah limbus.
4. Derajat 4: Kornea opak, iskemik lebih dari setengah limbus.



Gambar 2.6. Klasifikasi trauma kimia: (a) derajat 1, (b) derajat 2, (c) derajat 3, (d) derajat (4)

V. DIAGNOSIS

Diagnosis pada trauma mata dapat ditegakkan melalui gejala klinis, anamnesis dan pemeriksaan fisik dan penunjang. Namun karena trauma kimia pada mata merupakan kasus gawat darurat, hal ini tidaklah mutlak dilakukan sehingga hanya diperlukan anamnesis singkat.

a. Anamnesis

Hal utama yang perlu digali pada anamnesis adalah riwayat trauma, meliputi jenis/bentuk bahan kimia, waktu kejadian/lama kontak sampai tindakan pembilasan, dan tempat kejadian (rumah tangga, pekerjaan, kriminal). Pada anamnesis sering sekali pasien menceritakan telah tersiram cairan atau tersemprot gas pada mata atau partikel-partikelnya masuk ke dalam mata. Perlu diketahui apa persisnya zat kimia dan bagaimana terjadinya trauma tersebut (misalnya tersiram sekali atau akibat ledakan dengan kecepatan tinggi) serta kapan terjadinya trauma tersebut.

Selain itu perlu diketahui apakah terjadi penurunan visus setelah cedera atau saat cedera terjadi. Onset dari penurunan visus apakah terjadi secara progresif atau terjadi secara tiba-tiba. Nyeri, lakrimasi dan pandangan kabur merupakan gambaran umum trauma dan harus dicurigai adanya benda asing intraokular, apabila terdapat riwayat salah satunya apabila trauma terjadi akibat ledakan.

b. Pemeriksaan fisik

Pemeriksaan detail sebaiknya ditunda sampai dilakukan irigasi dengan air pada mata yang terkena zat kimia dan pH permukaan bola mata sudah netral. Obat anestesi topikal atau lokal sangat membantu agar pasien tenang, lebih nyaman dan kooperatif sebelum dilakukan pemeriksaan. Setelah dilakukan irigasi, pemeriksaan dilakukan dengan perhatian khusus untuk memeriksa kejernihan dan keutuhan kornea, derajat iskemik limbus, tekanan intra okular, konjungtivalisasi pada kornea, neovaskularisasi, peradangan kronik dan defek epitel yang menetap dan berulang.¹⁴ Manifestasi fisik umum dari cedera kimia untuk mata meliputi:

- Penurunan ketajaman visual: ketajaman pengelihatan dapat menurun karena kerusakan epitel kornea, pengelihatan berkabut, peningkatan lakrimasi.
- Peningkatan TIO: Peningkatan TIO secara tiba-tiba bisa disebabkan oleh deformasi dan pemendekan kolagen, sehingga mempersempit ruang anterior. Peningkatan TIO yang lama secara mendadak berkaitan dengan tingkat peradangan segmen anterior.
- Peradangan konjungtiva: Berbagai derajat hiperemis konjungtiva dan pembengkakan dapat terjadi dan bahkan cedera kimia ringan dapat menimbulkan respon konjungtiva berlebihan
- Partikel dalam konjungtiva forniks: lebih sering ditemukan dengan cedera partikulat, seperti plester. Jika tidak dikeluarkan, partikel-partikel sisa dapat berfungsi menjadi reservoir untuk

pelepasan kimia lanjutan dan cedera. Partikel-partikel ini harus dikeluarkan sebelum penyembuhan permukaan mata dimulai.

- Iskemia perilimbal: Tingkat iskemia limbus adalah indikator prognosis yang paling penting untuk penyembuhan kornea karena sel-sel induk limbus bertanggung jawab pada repopulasi epitel kornea. Secara umum, semakin besar tingkat iskemia limbus, semakin buruk prognosinya. Namun, adanya sel-sel induk perilimbal yang utuh tidak menjamin penyembuhan epitel normal.
- Defek kornea epitel: Kerusakan epitel kornea dapat berkisar dari keratitis epitel punggata (KEP) difus ringan dengan defek epitel lengkap. Luasnya defek harus dicatat untuk rencana pengobatan pada saat kontrol.
- Kekeluhan stroma kornea: kekeluhan dapat terjadi dari kornea jernih hingga menjadi kekekeluhan lengkap tanpa melihat ke dalam ruang anterior.
- Perforasi kornea: Jarang terjadi pada penderita, lebih cenderung terjadi setelah paparan awal (dari hari sampai minggu) pada cedera mata berat yang memiliki kemampuan penyembuhan yang buruk.
- Reaksi inflamasi bilik anterior: hal ini dapat bervariasi dengan melihat sel dan flare pada reaksi fibrinoid yang kuat ruang anterior. Secara umum, hal ini lebih sering terjadi dengan cedera alkali karena penetrasi yang lebih dalam.
- Kerusakan adnexal/parut: Mirip dengan cedera kimia pada daerah kulit lainnya, hal ini dapat mengakibatkan masalah paparan berat jika jaringan parut menghambat penutupan kelopak mata, karena itu, menunjukkan permukaan mata yang sudah rusak.

c. Pemeriksaan penunjang

Pemeriksaan penunjang dalam kasus trauma kimia mata adalah pemeriksaan pH bola mata secara berkala dengan kertas lakmus. Irigasi pada mata harus dilakukan sampai tercapai

pH normal. Pemeriksaan bagian anterior mata dengan lup atau slit lamp bertujuan untuk mengetahui lokasi luka. Pemeriksaan oftalmoskopi direk dan indirek juga dapat dilakukan. Selain itu dapat pula dilakukan pemeriksaan tonometri untuk mengetahui tekanan intraocular.

VI. PENATALAKSANAAN

a. Tatalaksana Emergensi⁹

1. Irigasi
Merupakan hal yang krusial dan harus dilakukan sesegera mungkin untuk meminimalkan durasi kontak mata dengan bahan kimia dan untuk menormalisasi pH pada saccus konjungtiva. Larutan normal saline (atau yang setara) harus digunakan untuk mengirigasi mata selama 30 menit sampai pH mata menjadi netral, pada mata pH netral yaitu 7,3. Pada trauma basa hendaknya dilakukan irigasi lebih lama, paling sedikit 2.000 ml dalam 30 menit. Makin lama makin baik. Jika perlu dapat diberikan anastesi topikal, larutan natrium bikarbonat 3%, dan antibiotik. Irigasi dalam waktu yang lama lebih baik menggunakan irigasi dengan kontak lensa (lensa yang terhubung dengan sebuah kanul untuk mengirigasi mata dengan aliran yang konstan).
2. Double eversi pada kelopak mata
Dilakukan untuk memindahkan material yang terdapat pada bola mata. Selain itu tindakan ini dapat menghindarkan terjadinya perlengketan antara konjungtiva palpebra, konjungtiva bulbi, dan konjungtiva forniks.
3. Debridemen
Pada daerah epitel kornea yang mengalami nekrotik dapat terjadi re-epitelisasi pada kornea. Trauma kimia ringan (derajat 1 dan 2) dapat diterapi dengan pemberian obat-obatan seperti steroid topikal, sikloplegik, dan

antibiotik profilaksis selama 7 hari. Sedangkan pada trauma kimia berat, pemberian obat-obatan bertujuan untuk mengurangi inflamasi, membantu regenerasi epitel dan mencegah terjadinya ulkus kornea.

b. Medikamentosa⁹

1. Steroid
Steroid bertujuan untuk mengurangi inflamasi dan infiltrasi neutofil, namun pemberian steroid dapat menghambat penyembuhan stroma dengan menurunkan sintesis kolagen dan menghambat migrasi fibroblas. Untuk itu steroid hanya diberikan secara inisial dan di-tapering off setelah 7-10 hari. Dekسامetason 0,1% ED dan Prednisolon 0,1% ED diberikan setiap 2 jam. Bila diperlukan dapat diberikan Prednisolon IV 50-200 mg.
2. Sikloplegik
Sikloplegik diberikan untuk mengistirahatkan iris, mencegah iritis, dan sinekia posterior. Atropin 1% ED atau Scopolamin 0,25% diberikan 2 kali sehari Asam askorbat
3. Asam askorbat dapat mengembalikan keadaan jaringan scorbutik dan meningkatkan penyembuhan luka dengan membantu pembentukan kolagen matur oleh fibroblas kornea. Natrium askorbat 10% topikal diberikan setiap 2 jam. Untuk dosis sistemik dapat diberikan sampai dosis 2 gr.
4. Beta bloker/karbonik anhidrase inhibitor
Beta bloker digunakan untuk menurunkan tekanan intraokular dan mengurangi resiko terjadinya glaukoma sekunder. Diberikan secara oral asetazolamid (diamox) 500 mg.
5. Antibiotik
Antibiotik profilaksis diberikan untuk mencegah infeksi oleh kuman oportunistis.

Tetrasiklin efektif untuk menghambat kolagenase, menghambat aktifitas netrofil, dan mengurangi pembentukan ulkus. Dapat diberikan bersamaan antara topikal dan sistemik (doksisisiklin 100 mg).

c. Pembedahan⁹

1. Pembedahan Segera
Sifatnya segera dibutuhkan untuk revaskularisasi limbus, mengembalikan populasi sel limbus, dan mengembalikan kedudukan forniks. Prosedur berikut dapat digunakan untuk pembedahan:
 - Pengembangan kapsul Tenon dan penjahitan limbus, bertujuan untuk mengembalikan vaskularisasi limbus juga mencegah perkembangan ulkus kornea
 - Transplantasi sistem sel limbus dari mata pasien yang lain (autograft) atau dari donor (allograft), bertujuan untuk mengembalikan epitel kornea menjadi normal.
 - Graft membran amnion, untuk membantu epitelisasi dan menekan fibrosis
2. Pembedahan Lanjut
Pada tahap lanjut dapat menggunakan metode berikut:
 - Pemisahan bagian-bagian yang menyatu pada kasus conjungctival bands dan simblefaron.
 - Pemasangan graft membran mukosa atau konjungtiva.
 - Koreksi apabila terdapat deformitas pada kelopak mata.
 - Keratoplasti dapat ditunda sampai 6 bulan. Makin lama makin baik. Hal ini untuk memaksimalkan perbaikan dari proses inflamasi kornea.
 - Keratoprosthesis bisa dilakukan pada kerusakan mata yang sangat berat dikarenakan hasil dari graft konvensional sangat buruk.

VII. KOMPLIKASI

Komplikasi dari trauma mata juga bergantung pada berat ringannya trauma, dan jenis trauma yang terjadi. Komplikasi yang dapat terjadi pada kasus trauma basa pada mata antara lain :¹⁵

1. Simblefaron, adalah gejala gerak mata terganggu, diplopia, lagofthalmus, sehingga korneadan penglihatan terganggu.
2. Kornea keruh, edema, neovaskuler
3. Sindroma mata kering
4. Katarak traumatik, trauma basa pada permukaan mata sering menyebabkan katarak. Komponen basa yang mengenai mata menyebabkan peningkatan pH cairan aquos dan menurunkan kadar glukosa dan askorbat. Hal ini dapat terjadi akut ataupun perlahan-lahan. Trauma kimia asam sukar masuk ke bagian dalam mata maka jarang terjadi katarak traumatik.
5. Glaukoma sudut tertutup
6. Entropion dan phthisis bulbi

VIII. KESIMPULAN

Trauma kimia pada mata adalah trauma pada kornea dan konjungtiva yang disebabkan karena adanya kontak dengan bahan kimia sehingga mengakibatkan kerusakan pada permukaan kornea dan segmen anterior, serta penurunan visus dan kelainan lapangan pandang. Trauma kimia basa merupakan trauma pada mata yang diakibatkan oleh bahan kimia yang memiliki pH >7.

Mekanisme cedera antara trauma asam dan trauma basa sedikit berbeda. Trauma yang disebabkan oleh bahan basa lebih cepat merusak dan menembus kornea dibandingkan bahan asam. Trauma basa biasanya memberikan dampak yang lebih berat daripada trauma asam, karena bahan-bahan basa memiliki dua sifat yaitu hidrofilik dan lipofilik dimana dapat masuk secara cepat untuk penetrasi sel membran dan masuk ke sudut mata depan, bahkan sampai retina.

Penatalaksanaan yang terpenting pada trauma kimia adalah irigasi mata dengan segera sampai pH mata kembali normal, debridemen dan diikuti dengan pemberian obat terutama antibiotik. Terapi pembedahan merupakan pilihan terakhir pada kasus gawat darurat dan gagal dengan terapi non- operatif.

DAFTAR PUSTAKA

- [1]. Vaughan, Taylor, Paul. Oftalmologi Umum. Jakarta: Widya Medika; 2017.
- [2]. Ilyas S. Penuntun Ilmu Penyakit Mata. Edisi Ketiga. Jakarta: Fakultas Kedokteran Universitas Indonesia; 2008.
- [3]. Subagio S, Yusran M, Himayani R. Trauma Kimia Asam Okuli Dextra Acid Chemical Trauma at Dextra Oculi. J Kesehatan dan Agromedicine. 2019;6(1):894–8.
- [4]. Islamiyah S, Inayah Z. Trauma Kimia Okular dan Penatalaksananya. Jurnalmalahayati. 2023;10(3):1672–80.
- [5]. Afkar Zulkarnain Z, Sylvestris A, R R. Efek Genistein Topikal Terhadap Ekspresi IL-8 Pada Kornea Tikus (*Rattus Novergicus* Strain Wistar) Model Inflamasi (Trauma Kimia Basa). Saintika Med. 2017;9(2):70.
- [6]. Dua HS, Ting DSJ, Al Saadi A, Said DG. Chemical eye injury: pathophysiology, assessment and management. Eye. 2020;34(11):2001–19.
- [7]. Cahyana NW. Kegawatdaruratan Mata. Havivah, Fahriza R, editors. Jember: Jember University Press; 2020.
- [8]. Amajida S, Ayu NP, Octaviany E, Natan PC. Trauma Kimia Mata Yang Disebabkan Potassium Permanganat (KMnO₄). J Oftalmol. 2023;5(3):111–7.
- [9]. American College of Emergency Phycisians. Management of Ocular Complaints. Diunduh tanggal 24 September 2014 dari <http://www.acep.org/content.aspx?id=26712>
- [10]. American Academy of Ophthalmology. Chemical Burn. Diunduh pada 18 Maret 2015. <http://www.aao.org/theeyeshaveit/trauma/chemical-burn.cfm>
- [11]. Tsai, Denniston JC, Murray AK, I P. Oxford American Handbook of Ophthalmology. Oxford University Press Inc; 2011. 84–85 p.
- [12]. Singh P, Tyagi M, Kumar Y, Gupta KK, Sharma PD. Ocular chemical injuries and their management. Oman J Ophthalmol. 2013;83–66.
- [13]. Ulil AF. Efek Paparan Bioinsektisida *Bacillus thuringiensis* Terhadap Defek Epitel Kornea Mata Tikus Wistar. Published online 2015.
- [14]. Fish and Davidson. Management of ocular

thermal and chemical injuries, including amniotic membrane therapy. Published online 2012:32.

- [15]. Chryssanti D, Ekol N. Trauma Kimia. Published online 2023.